



Disponible en ligne sur

ScienceDirect
www.sciencedirect.com

Elsevier Masson France

EM|consulte
www.em-consulte.com



Consensus formalisé d'experts

Conduite à tenir devant une femme ayant une cytologie cervico-utérine anormale : actualisation des recommandations INCa après la mise en place du dépistage par le test HPV



Management of women with abnormal cervical cytology: Update of INCa recommendations after the implementation of HPV screening

Jean-Luc Brun^{a,*}, Christine Bergeron^b, Gerlinde Averous^c, Katty Ardaens^d, Olivier Aynaud^e, Hortense Baffet^d, Sylvain Bouquet^f, Geoffroy Canlorbe^g, Charlotte Charpentier^h, Christine Clavelⁱ, Béatrix Cochand-Priollet^j, Monique Courtade^k, Mélanie Frigenza^l, Isabelle Garrigue^m, Jean Gondryⁿ, Isabelle Hernandez^o, Raphaël Hocquemiller^p, Bernard Huynh^q, Philippe Judlin^r, Karine Le Bail-Carval^s, Lise Lecointre^t, Jean Leveque^u, Julia Maruani^v, Jean-Luc Mergui^g, Stéphanie Mignot^w, Joseph Monsonogo^x, Françoise Mousteou^y, Christopher Payan^z, Sabine Paysant^o, Hélène Piclet^{aa}, Anne-Gaëlle Pourcelot^{ab}, Jean-Luc Pretet^{ac}, Patrick Raulic^{ad}, Pia de Reilhac^{ae}, Didier Riethmuller^{af}, Nadia Thomas^{ag}, Ariane Weyl^{ah}, Xavier Carcopino^{aa}

^a Service de chirurgie gynécologique, centre Aliénor d'Aquitaine, hôpital Pellegrin, CHU de Bordeaux, place Amélie-Raba-Léon, 33076 Bordeaux, France

^b Département d'anatomopathologie, laboratoire Cerba, 30, boulevard de Vaugirard, 75015 Paris, France

^c Département de pathologie, hôpital de Hautepierre, CHRU de Strasbourg, avenue Molière, 67098 Strasbourg, France

^d Service de gynécologie, hôpital Jeanne-de-Flandre, CHRU de Lille, avenue Eugène-Avinée, 59000 Lille, France

^e Centre de colposcopie, groupe hospitalier privé Ambroise Paré – Hartmann, 36, rue Desaix, 75015 Paris, France

^f Cabinet de médecine générale, 1, rue Henri-Roche, 07270 Lamastre, France

^g Service de gynécologie et oncologie gynécologique et mammaire, hôpitaux universitaires Pitié-Salpêtrière, AP-HP, 26, rue Lazare-Carnot, 75013 Paris, France

^h Service de virologie, hôpital Bichat – Claude-Bernard, AP-HP, 46, rue Henri-Huchard, 75018 Paris, France

ⁱ Service de pathologie, pôle de biologie, hôpital Robert-Debré, CHU de Reims, rue du Général-Kœnig, 51092 Reims, France

^j Département de pathologie, hôpital Cochin, AP-HP, 27, rue du Faubourg Saint-Jacques, 75014 Paris, France

^k Service de pathologie, institut universitaire du cancer de Toulouse – Oncopole, 1, avenue Irène-Joliot-Curie, 31100 Toulouse, France

^l Cabinet de gynécologie obstétrique, 34, boulevard Gambetta, 06000 Nice, France

^m Service de virologie, hôpital Pellegrin, CHU de Bordeaux, place Amélie-Raba-Léon, 33076 Bordeaux, France

ⁿ Service de gynécologie-obstétrique, CHU d'Amiens-Picardie, 1, boulevard du Pr-Christian-Cabrol, 80054 Amiens, France

^o Collège national des sages-femmes de France, 52, boulevard de Magenta, 75010 Paris, France

^p Centre de colposcopie, institut Alfred-Fournier, 25, boulevard Saint-Jacques, 75014 Paris, France

^q Cabinet de gynécologie, 64, rue de Rennes, 75006 Paris, France

^r Pôle de gynécologie, obstétrique et reproduction, CHRU de Nancy, 10, rue du Dr-Heydenreich, 54042 Nancy, France

^s Service de gynécologie, groupe hospitalier Est, CHU de Lyon, 59, boulevard Pinel, 69677 Bron, France

^t Service de chirurgie gynécologique, CHRU de Strasbourg, 1, avenue Molière, 67200 Strasbourg, France

^u Département de gynécologie-obstétrique et reproduction humaine, hôpital Anne-de-Bretagne, CHU de Rennes, 16, boulevard de Bulgarie, 35203 Rennes, France

^v Cabinet de gynécologie, 6, rue Docteur-Albert-Schweitzer, 13006 Marseille, France

^w Service de gynécologie obstétrique et médecine de la reproduction, CHU de Poitiers, 2, rue de la Milétrie, 86000 Poitiers, France

^x Institut du col, 174, rue de Courcelles, 75017 Paris, France

^y Cabinet de gynécologie, 66, boulevard Marechal-Juin, 06800 Cagnes-sur-Mer, France

^z Département de microbiologie, CHRU de Brest – Cavale blanche, boulevard Tanguy-Prigent, 29609 Brest, France

^{aa} Service de gynécologie-obstétrique, hôpital Nord, CHU de Marseille, chemin des Bourrely, 13015 Marseille, France

^{ab} Service de gynécologie obstétrique, hôpital Bicêtre, AP-HP, 78, avenue du Général-Leclerc, 94275 Le Kremlin-Bicêtre, France

^{ac} Laboratoire de biologie cellulaire et moléculaire, hôpital Jean-Minjoz, CHRU de Besançon, boulevard Fleming, 25030 Besançon, France

^{ad} Cabinet de gynécologie, 283, rue de Crequi, 69007 Lyon, France

^{ae} Cabinet de gynécologie, 3, place Paul-Émile-Ladmirault, 44000 Nantes, France

^{af} Hôpital Couple-Enfant, CHU de Grenoble-Alpes, quai Yermoloff, 38700 La Tronche, France

* Auteur correspondant.

Adresses e-mail : jean-luc.brun@chu-bordeaux.fr (J.-L. Brun).

^{ag} Association guyanaise de dépistage organisé des cancers, 13, boulevard Jubelin, 97300 Cayenne, France

^{ah} Pôle Femme-Mère-Couple, hôpital Rangueil, CHU de Toulouse, 31059 Toulouse, France

INFO ARTICLE

Historique de l'article :

Mots clés :

Recommandations

Cytologie cervicale

Test HPV

Dépistage du cancer du col

RÉSUMÉ

Objectif. – Actualiser les recommandations émises par l'Institut national du cancer (INCa) sur la conduite à tenir devant une femme ayant une cytologie cervico-utérine anormale.

Méthodes. – Les recommandations de l'INCa sur la conduite à tenir devant une femme ayant une cytologie cervico-utérine anormale ont été publiées en 2016. En 2019, la Haute Autorité de santé (HAS) recommande le test HPV pour dépister le cancer du col chez les femmes de plus de 30 ans. Il était donc nécessaire de revoir la prise en charge initiale et le suivi des femmes ayant une anomalie de la cytologie réflexe après un test HPV positif. Nous avons utilisé la méthode de Delphi modifiée. Chaque arbre décisionnel était modifié par les 3 membres du comité d'organisation, puis présenté à 35 experts à deux reprises, afin d'obtenir leur agrément en termes de validité et de clarté.

Résultats. – Ce consensus formalisé d'experts a permis la création de 17 arbres décisionnels au lieu de 15 précédemment : 13 sur la conduite diagnostique face aux différentes anomalies cytologiques, stratifiée selon l'âge, et 4 sur les indications thérapeutiques face aux anomalies histologiques. Les scores médians d'agrément étaient de 89 % (81–97).

Conclusion. – Ces 17 arbres décisionnels répondent aux différentes situations que peuvent rencontrer les professionnels de santé de façon à leur permettre d'agir, de surveiller ou de déléguer selon leurs spécialités.

© 2024 Elsevier Masson SAS. Tous droits réservés.

ABSTRACT

Objective. – To update the recommendations issued by the National Cancer Institute (INCa) on the management of women with abnormal cervical cytology.

Methods. – INCa recommendations on the management of women with abnormal cervical cytology were published in 2016. In 2019, the High Authority of Health (HAS) recommends HPV test for cervical cancer screening in women over 30. It was therefore necessary to update the initial management and follow-up of women with a reflex cytology abnormality after a positive HPV test. We used the modified Delphi method. Each decision tree was modified by the 3 members of the organizing committee and then presented to 35 experts over 2 rounds, in order to obtain their agreement in terms of validity and clarity.

Results. – This formalized consensus of experts allowed the creation of 17 decision trees instead of 15 previously: 13 on the diagnostic management of abnormal cytology, stratified according to age, and 4 on therapeutic indications in abnormal histology. The median agreement scores were 89% (81–97).

Conclusion. – These 17 decision trees respond to the different situations that health professionals may encounter in order to enable them to act, to follow-up or delegate according to their specialties.

© 2024 Elsevier Masson SAS. All rights reserved.

Keywords:

Guidelines

Cervical cytology

HPV test

Cervical cancer screening

1. Introduction

Les recommandations en vigueur sur la conduite à tenir devant une femme ayant une cytologie cervico-utérine anormale ont été publiées en décembre 2016 [1]. Elles s'inscrivaient dans la mise en œuvre du plan cancer 2014–2019, action 1–3 : « assurer aux femmes, chez lesquelles une anomalie a été détectée, une prise en charge adaptée ». L'Institut national du cancer (INCa) avait assuré la coordination scientifique de l'élaboration de ces recommandations en constituant un groupe de travail formé d'expert(e)s provenant des sociétés savantes suivantes : Société française de coloscopie et de pathologie cervico-vaginale (SFCCPV), Collège national des gynécologues et Obstétriciens français (CNGOF), Fédération nationale des Collèges de gynécologie médicale (FNCGM), Société française de cytologie clinique (SFCC), Société française de pathologie (SFP), Centre national de référence des papillomavirus humain (CNR HPV), Société française de microbiologie (SFM), Collège national des généralistes enseignants (CNGE), Collège national des sages-femmes (CNSF), Association des coordinateurs de structures de dépistage (ACORDE).

Le document avait permis la création de 11 arbres décisionnels de conduite diagnostique et de 4 arbres d'indication thérapeutique. Ils répondaient à la quasi-totalité des situations rencontrées par les professionnels concernés par le dépistage des femmes âgées de

25 à 65 ans, immunocompétentes, qu'elles soient ou non vaccinées contre l'HPV (médecins gynécologues, généralistes, pathologistes, biologistes, sages-femmes).

Depuis 2019, le test HPV est devenu le test de référence pour le dépistage du cancer du col en France, mais aussi pour le suivi post-thérapeutique des lésions intra-épithéliales cervicales [2,3]. Ainsi, la Haute Autorité de santé (HAS) recommande depuis cette date le dépistage virologique par le test HPV tous les 5 ans chez les femmes de 30 à 65 ans avec un triage cytologique réflexe des femmes HPV positives [2]. Le dépistage des femmes de 25 à 29 ans est resté inchangé avec un dépistage primaire cytologique tous les 3 ans après 2 cytologies sans anomalie à un an d'intervalle [2]. La même année, l'INCa publiait ses recommandations sur la surveillance post-thérapeutique des femmes traitées pour une lésion intra-épithéliale du col utérin et recommandait un suivi par test HPV exclusif à 6 mois puis tous les 3 ans, si haut grade initial, sans limite de temps [2,3]. En parallèle, la SFCCPV a mis à jour sa classification des images coloscopiques en 2022, en la simplifiant et en la mettant en phase avec la classification internationale [4]. Enfin, le dépistage du cancer du col reste une priorité nationale et tient une place importante dans le plan de stratégie de lutte contre les cancers 2021–2030, action I-12.8, avec l'objectif de couvrir au moins 70 % des femmes du territoire, et de lever les inégalités d'accès et de recours au dépistage [5].

Parce que l'introduction du test HPV a profondément modifié les pratiques, il est devenu essentiel d'actualiser les recommandations de 2016 en prenant en compte celles de 2019, pour adapter la prise en charge des femmes de plus de 30 ans ayant une anomalie de la cytologie réflexe après un test HPV positif. L'objectif de ce travail est d'adapter les recommandations à l'introduction du dépistage virologique chez les femmes de 30 à 65 ans et de préciser le suivi des femmes quel que soit leur âge.

2. Méthodes

La proposition d'actualisation des recommandations est née du conseil scientifique du CNGOF et du conseil d'administration de la SFCPCV qui ont constitué un comité d'organisation (CB, JLB, XC). Tous les expert(e)s ayant participé aux recommandations INCa 2016, INCa 2019 et HAS 2019, les membres de la commission col HPV du CNGOF, du bureau et du conseil de direction de la SFCPCV, les représentant(e)s des médecins généralistes (CNGE) et des sages-femmes (CNSF), ainsi que les associations de patientes, ont été invités à intégrer le groupe de travail. Chaque expert(e) a préalablement soumis au comité d'organisation une déclaration publique d'intérêt. Ce projet a été présenté à l'INCa qui n'a pas souhaité y participer directement, mais qui a mis à disposition les arbres décisionnels originaux de façon à les modifier tout en conservant le format initial.

L'ensemble des recommandations de 2016 ainsi que les arbres détaillés de prise en charge ont été repris par le comité d'organisation et soumis à correction et validation par le groupe de travail. Nous avons utilisé la méthode de Delphi modifiée [6]. Cette approche structurée et itérative est utilisée pour recueillir les avis d'un groupe d'experts afin de mettre en évidence les convergences d'opinion pour arriver à un consensus général à propos d'un sujet donné. Dans un premier temps, le comité d'organisation a modifié l'ensemble des arbres décisionnels pour les adapter aux situations où le test HPV était réalisé en première ligne, mais également proposé en surveillance. Un diaporama a été soumis à chaque expert présentant l'arbre décisionnel original, puis l'arbre décisionnel modifié de façon à obtenir son jugement en termes de validité et de clarté (1^{er} tour). La validité permet d'évaluer si les propositions de prise en charge sont appropriées, reproductibles et adaptées aux professionnels de santé. La clarté est définie par l'expression précise et non ambiguë de chaque

proposition. Ces deux items sont notés sur une échelle de 1 à 9 (1 : non valide ou non clair ; 9 : parfaitement valide et très clair). Chaque expert(e) pouvait également faire des commentaires ou des propositions pour compléter les arbres décisionnels. Pour qu'un arbre modifié soit présenté au 2^e tour, il fallait que son score médian de clarté et de validité soit dans le tertile supérieur (7 à 9) et qu'au moins 65 % des membres approuvent sa modification, sinon la modification était annulée. Le comité d'organisation modifiait ensuite les arbres décisionnels selon les commentaires retenus. Un nouveau diaporama était alors soumis à chaque expert pour un 2^e tour. De même, pour être retenu à ce stade, il fallait que le score médian de clarté et de validité de chaque arbre soit dans le tertile supérieur (7 à 9) et qu'au moins 75 % des membres approuvent sa modification. La particularité de la méthode de Delphi modifiée est qu'une réunion du groupe était organisée après le 2^e tour pour clarifier ensemble les points de litige et valider la version finale de chaque arbre modifié.

3. Résultats

Sur 49 experts contactés par courriels, 35 (71,5 %) ont accepté de participer à la mise à jour de ces recommandations, 3 ont refusé et 11 n'ont pas répondu malgré les relances. Le panel incluant les experts et le comité d'organisation était composé de 17 gynécologues obstétriciens, 8 gynécologues médicaux, 4 pathologistes, 3 virologues, 2 biologistes, 2 médecins généralistes et 2 sages-femmes. Parmi les associations de patientes invitées, seule une a répondu positivement (Akuma). La description des membres du panel (spécialité, implication dans les sociétés savantes ou les précédents groupes d'experts) est détaillée en [annexe S1](#).

Le comité d'organisation a soumis aux expert(e)s les 17 arbres décisionnels modifiés (au lieu de 15 précédemment) compte tenu des différences de dépistage selon l'âge : cytologie avant 30 ans, test HPV après 30 ans ([Tableau 1](#)).

Le premier tour a eu lieu du 17 octobre au 30 novembre 2023. Tous les experts ont répondu aux propositions présentées dans le diaporama. Les sages-femmes, certains biologistes ou virologues se sont abstenu(e)s de commenter certains arbres portant sur les indications thérapeutiques, notamment ceux concernant les lésions histologiques malpighiennes intra-épithéliales de haut grade, parce qu'ils (elles) jugeaient que c'était en dehors de leur champ de compétence. Tous les arbres modifiés ont

Tableau 1

Liste des 17 arbres décisionnels.

Anomalies cytologiques : conduite diagnostique	1. Cytologie ASC-US initiale avant 30 ans
Atypies des cellules malpighiennes de signification indéterminée (ASC-US)	2. Cytologie ASC-US réflexe sur test HPV positif après 30 ans
Lésion malpighienne intra-épithéliale de bas grade (LSIL)	3. Cytologie LSIL initiale avant 30 ans
Atypies malpighiennes ne permettant pas d'exclure une lésion intra-épithéliale de haut grade (ASC-H)	4. Cytologie LSIL réflexe sur test HPV positif après 30 ans
Anomalie des cellules glandulaires (AGC)	5. Cytologie ASC-H initiale avant 30 ans
Lésion malpighienne intra-épithéliale de haut grade (HSIL)	6. Cytologie ASC-H réflexe sur test HPV positif après 30 ans
Cytologie anormale pendant la grossesse	7. Cytologie ASC-H initiale ou réflexe sur test HPV positif après 30 ans et colposcopie jonction non vue
Anomalies histologiques : indications thérapeutiques	8. Cytologie AGC initiale avant 30 ans
Lésion histologique malpighienne intra-épithéliale de bas grade	9. Cytologie AGC réflexe sur test HPV positif après 30 ans
Lésion histologique malpighienne intra-épithéliale de haut grade et adénocarcinome in situ	10. Cytologie HSIL initiale ou réflexe sur test HPV positif
	11. Cytologie ASC-US ou LSIL initiale découverte en cours de grossesse avant 30 ans
	12. Cytologie ASC-US ou LSIL réflexe sur test HPV positif découverte en cours de grossesse après 30 ans
	13. Cytologie ASC-H, AGC ou HSIL initiale ou réflexe sur test HPV positif découverte en cours de grossesse
	14. Lésions histologiques malpighiennes intra-épithéliales au maximum de bas grade après cytologie initiale ASC-US ou LSIL
	15. Lésions histologiques malpighiennes intra-épithéliales au maximum de bas grade après cytologie initiale ASC-H, AGC ou HSIL
	16. Lésion histologique malpighienne intra-épithéliale de haut grade
	17. Adénocarcinome in situ confirmé par l'histologie

Tableau 2
Agrément, validité et clarté de chaque arbre décisionnel à l'issue du 2^e tour.

Arbre décisionnel	Agrément (%)	Validité médiane (min-max)	Clarté médiane (min-max)
1. ASC-US avant 30 ans	94	9 (4-9)	9 (3-9)
2. ASC-US après 30 ans	97	9 (1-9)	9 (1-9)
3. LSIL avant 30 ans	87	9 (2-9)	9 (2-9)
4. LSIL après 30 ans	97	9 (1-9)	9 (1-9)
5. ASC-H avant 30 ans	89	9 (3-9)	9 (3-9)
6. ASC-H après 30 ans	97	9 (1-9)	9 (1-9)
7. ASC-H et colposcopie jonction non vue	83	9 (1-9)	9 (1-9)
8. AGC avant 30 ans	81	9 (1-9)	9 (2-9)
9. AGC après 30 ans	87	9 (3-9)	8 (3-9)
10. HSIL cytologique	83	9 (1-9)	9 (1-9)
11. ASC-US/LSIL et grossesse avant 30 ans	94	9 (1-9)	9 (1-9)
12. ASC-US/LSIL et grossesse après 30 ans	94	9 (6-9)	9 (1-9)
13. ASC-H/AGC/HSIL et grossesse	97	9 (5-9)	9 (1-9)
14. LSIL histologique après cyto ASC-US/LSIL	93	9 (3-9)	9 (3-9)
15. LSIL histologique après cyto ASC-H/AGC/HSIL	86	9 (5-9)	9 (2-9)
16. HSIL histologique	85	9 (1-9)	9 (1-9)
17. Adénocarcinome in situ	85	9 (1-9)	9 (1-9)

ASC-US : atypies des cellules malpighiennes de signification indéterminée ; LSIL : lésion malpighienne intra-épithéliale de bas grade ; ASC-H : atypies malpighiennes ne permettant pas d'exclure une lésion intra-épithéliale de haut grade ; AGC : anomalie des cellules glandulaires ; HSIL : lésion malpighienne intra-épithéliale de haut grade.

été retenus, hormis un sur l'élargissement de l'abstention et de la surveillance semestrielle des lésions malpighiennes intra-épithéliales de haut grade pendant deux ans chez les femmes de moins de 40 ans ayant un projet parental ; les experts ont en effet jugé que cette stratégie ne pouvait être autorisée que dans le cadre de la recherche clinique (score médian 7 [1-9], taux d'agrément 56 %).

Le 2^e tour s'est déroulé entre le 11 décembre 2023 et le 11 janvier 2024. Trente-quatre des 38 expert(e)s ont répondu au diaporama et approuvé les nouvelles modifications apportées aux arbres décisionnels. Les scores médians et le pourcentage d'agrément de chaque arbre décisionnel modifié au 2^e tour sont mentionnés dans le [Tableau 2](#).

Les 17 arbres décisionnels ont été présentés le 12 janvier 2024 lors du 47^e congrès national de la SFCPCV, puis validés dans leur version finale en réunion de groupe le 8 février 2024 ([Fig. 1-17](#) à la fin de cet article).

4. Commentaires

Suite à l'introduction du test HPV en dépistage primaire du cancer du col, nous présentons ici une mise à jour des recommandations INCa de 2016 sur la prise en charge des femmes ayant un test de dépistage anormal [1]. Pour rappel, en France, le dépistage du cancer du col utérin se fait à partir d'un prélèvement cervico-utérin en phase liquide [1]. Celui-ci permet la réalisation d'un test virologique et/ou cytologique sur le même prélèvement. Si le dépistage du cancer du col reste inchangé pour les femmes de 25 à 29 ans avec une cytologie tous les 3 ans après deux tests normaux à un an d'intervalle, le test HPV est désormais le test de dépistage des femmes de 30 à 65 ans [2]. Négatif, il sera réalisé tous les 5 ans. Positif, il indique la réalisation d'une cytologie réflexe et d'une colposcopie à la moindre anomalie cytologique (dès le seuil ASC-US). Une cytologie normale après un test HPV de dépistage positif indiquera le contrôle du test HPV un an plus tard et la réalisation d'une colposcopie si le test HPV est à nouveau positif.

La première modification apportée aux 11 arbres originaux a été de créer des arbres spécifiques pour les femmes de 30 à 65 ans ayant bénéficié d'un dépistage virologique. Le test HPV est désormais le test de contrôle des femmes ayant eu une colposcopie normale à jonction vue après un test de dépistage anormal après 30 ans.

Avant 30 ans, chez une femme ayant une cytologie ASC-US et un test HPV de triage négatif, le prochain test sera un test HPV 5 ans plus tard (Arbre 1). Pour les femmes ayant une cytologie AGC et un

test HPV de triage négatif avant 30 ans, on réalisera une cytologie de contrôle à trois ans si la patiente a toujours moins de 30 ans au moment du test de contrôle, ou un test HPV après 30 ans (Arbre 8). De la même manière, une colposcopie normale à jonction vue avant 30 ans après une cytologie LSIL ou ASC-H indiquera un test de contrôle à 12 mois : test HPV pour celles de 30 ans et plus au moment du contrôle, suivi d'un test HPV à 5 ans s'il est négatif pour les LSIL et à 3 ans pour les ASC-H (Arbres 3 et 5). On note que si l'option du triage par double immunomarquage réflexe p16/Ki67 n'a pas été retenue pour le triage des ASC-US, elle a été conservée pour les femmes de moins de 30 ans ayant une cytologie LSIL. Une colposcopie sera indiquée en cas de positivité. Lorsque le double immunomarquage est négatif, les patientes devront avoir un test de contrôle un an plus tard avec là aussi un test HPV si elles ont atteint 30 ans ou une cytologie pour les autres (Arbre 3).

À partir de 30 ans, la cytologie étant faite en triage d'un test de dépistage virologique positif, les femmes ayant une cytologie anormale ont désormais toutes eu un test HPV positif initial. Si une colposcopie est indiquée pour toutes les femmes ayant une cytologie de triage ASC-US ou LSIL, elles devront avoir un test HPV de contrôle un an plus tard si la colposcopie est normale et la jonction vue. Il n'y a plus ici de place à un contrôle cytologique (Arbres 2 et 4). Dans le cas d'une colposcopie normale, mais à jonction non vue, après une cytologie ASC-H ou HSIL en triage d'un test HPV positif après 30 ans, une nouvelle colposcopie est indiquée immédiatement dans le but de visualiser la jonction. On pourra éventuellement pratiquer un curetage de l'endocol (CEC) en complément (Arbres 7 et 10). Si la colposcopie est normale, ainsi que le résultat de l'éventuel CEC, un test HPV de contrôle sera indiqué 6 mois après la cytologie initiale ASC-H, puis 3 ans plus tard s'il est négatif.

Concernant les femmes ayant un test de dépistage anormal en cours de grossesse, la prise en charge dépend là aussi de l'âge. Pour celles de moins de 30 ans ayant eu une cytologie ASC-US ou LSIL en cours de grossesse et devant bénéficier d'un test de contrôle dans le post-partum, celui-ci sera réalisé 3 à 6 mois après l'accouchement. Cela sera un test HPV si la patiente a atteint l'âge de 30 ans après l'accouchement ou une cytologie dans le cas contraire. Si la cytologie est normale, un test de contrôle sera réalisé un an plus tard avec un test HPV pour les femmes de 30 ans et plus ou une nouvelle cytologie pour les autres (Arbre 11). Pour les femmes de plus de 30 ans ayant eu une cytologie de triage ASC-US ou LSIL après un test HPV+ en cours de grossesse, un test HPV de contrôle sera indiqué 3 à 6 mois après l'accouchement, puis à 5 ans s'il est négatif

(Arbre 12). Quel que soit l'âge, une cytologie ASC-H, AGC ou HSIL en cours de grossesse indique la réalisation d'une colposcopie dès que possible. En l'absence de suspicion d'invasion, celle-ci devra être contrôlée trois mois plus tard au cours de la grossesse puis dans le post-partum 3 à 6 mois après l'accouchement (Arbre 13).

Pour les femmes ayant eu un diagnostic histologique d'une lésion intra-épithéliale de bas grade du col utérin après une cytologie ASC-US ou LSIL, le contrôle à 12 mois sera un test HPV pour les femmes de 30 ans et plus et une cytologie pour les autres. Si le test HPV est négatif, elles pourront reprendre un dépistage habituel et avoir un test HPV 5 ans plus tard. Si la cytologie est normale, on contrôlera un an plus tard avec là encore un test HPV dès lors qu'elle aura atteint 30 ans ou une cytologie dans le cas contraire (Arbre 14). Pour les femmes ayant eu un diagnostic histologique de lésion intra-épithéliale de bas grade du col utérin ou bien n'ayant pas de lésion histologique documentée après une cytologie ASC-H, HSIL ou AGC, une colposcopie de contrôle éventuellement complétée par un CEC est indiquée immédiatement si la jonction n'a pas été vue (Arbre 15). Dans le cas où la jonction est visible, une colposcopie de contrôle avec examen systématique du vagin sera indiquée à 6 mois. Si les résultats sont toujours normaux, un contrôle à un an est recommandé avec, soit un test HPV pour les femmes de 30 ans et plus, soit une cytologie pour les autres (Arbre 15).

Pour les femmes ayant eu un diagnostic histologique d'une lésion intra-épithéliale de haut grade du col utérin, la prise en charge repose sur la pratique d'une électro-résection à l'anse diathermique sous guidage colposcopique direct. Cette pratique permettra d'adapter l'importance du geste de résection à la surface et à la localisation exacte de la lésion, ainsi que sa profondeur par rapport à la position exacte de la jonction pavimonto-cylindrique (Arbre 16). L'abstention thérapeutique reste une option envisageable en cas de lésion intra-épithéliale de haut grade du col utérin uniquement chez les femmes de moins de 30 ans ayant une lésion cervicale peu étendue avec une jonction visible, ayant été informée du risque et acceptant de se prêter à un suivi colposcopique tous les 6 mois pour une durée maximale de 2 ans. En l'absence d'invasion, le suivi post-thérapeutique repose sur la pratique d'un test HPV seul à 6 mois puis tous les 3 ans indépendamment du statut des marges de résection (Arbre 16).

Enfin, en cas de diagnostic histologique d'adénocarcinome in situ du col utérin, une exérèse par électro-résection à l'anse diathermique sous guidage colposcopique direct est indiquée et devra être complétée par un CEC. Une reprise chirurgicale est indiquée en cas de marges de résection non saines ou de CEC positif, y compris si le diagnostic est fait a posteriori sur une pièce d'exérèse indiquée pour une autre raison (Arbre 17).

5. Conclusion

Ces 17 arbres décisionnels répondent aux différentes situations que peuvent rencontrer les professionnels de santé de façon à leur permettre d'agir, de surveiller ou de déléguer selon leurs spécialités.

Déclaration de liens d'intérêts

H. Baffet a été consultante et conférencière pour Gédéon Richter en 2022 et 2023, Exeltis entre 2021 et 2023 et Bayer entre 2020 et 2023.

G. Canlorbe est conférencier pour Intuitive Surgical depuis 2017 et consultant pour GSK en 2023.

C. Charpentier a été consultante ou conférencière pour MSD, ViiV Healthcare et Gilead entre 2020 et 2023. Elle a également été invitée par ces mêmes organismes à participer à des congrès nationaux ou internationaux.

C. Clavel est consultante pour MSD vaccins depuis 2019 et a été conférencière pour Viatrix en 2024.

M. Courtade a été consultante pour VitaDX entre 2019 et 2022 pour une expertise en cytologie urinaire.

K. Le Bail Carval a été conférencière pour Mylan Médical société du groupe Viatrix Santé en 2023.

J. Leveque a été consultant et conférencier pour MSD vaccins jusqu'en 2022.

J. Monsonago est membre du board MSD vaccins depuis 2020 et a été consultant pour Hologic en 2023.

H. Piclet a été conférencière pour MSD vaccins en 2021.

A.G. Pourcelot a été conférencière pour Kebomed en 2023.

P. Raulic a été expert pour Evalformsanté dans le cadre du DPC de colposcopie entre 2021 et 2023.

D. Riethmuller a été conférencier pour Norgine en 2022, GSK en 2023, MSD en 2023 et Gédéon Richter en 2023.

K. Ardaens, G. Averous, O. Aynaud, C. Bergeron, S. Bouquet, J.L. Brun, X. Carcopino, B. Cochand-Priollet, M. Frigenza, I. Garrigue, J. Gondry, I. Hernandez, R. Hocquemiller, B. Huynh, P. Judlin, L. Lecointre, J. Maruani, J.L. Mergui, S. Mignot, F. Mousteou, C. Payan, S. Paysant, J.L. Pretet, P. de Reilhac, N. Thomas et A. Weyl déclarent ne pas avoir de liens d'intérêts.

Supplément en ligne. Matériel complémentaire

Le matériel complémentaire accompagnant la version en ligne de cet article est disponible sur <http://www.sciencedirect.com> et <https://doi.org/10.1016/j.gofs.2024.11.006>.

Références

- [1] INCa. Conduite à tenir devant une femme ayant une cytologie cervico-utérine anormale. Paris: Institut national du cancer, Collection recommandations et référentiels; 2016. Disponible sur : https://www.e-cancer.fr/content/download/287960/4097542/file/Conduite_a_tenir_devant_une_femme_ayant_une_cytologie_cervico_uterine_anormale_mel_20200306.pdf.
- [2] HAS. Évaluation de la recherche des papillomavirus humains (HPV) en dépistage primaire des lésions précancéreuses et cancéreuses du col de l'utérus et de la place du double immuno-marquage p16/Ki67. Saint-Denis, France: [Internet] Haute Autorité de santé; 2019. Disponible sur : https://www.has-sante.fr/upload/docs/application/pdf/2019-07/synthese_hpv.pdf.
- [3] INCa. Surveillance post-thérapeutique des lésions précancéreuses du col de l'utérus. Paris: Institut national du cancer, coll. Recommandations et référentiels; 2019. Disponible sur : https://www.e-cancer.fr/content/download/277150/3933608/file/Synthese_surveillance_post_therapeutique_lesions_precancereuses_col_uterus_mel_20191015.pdf.
- [4] Mergui JL, Gondry J, Hocquemiller R, Carcopino X. Nouvelle classification française des images colposcopiques. *Gynecol Obstet Fertil Senol* 2023;51(5):239–48. <http://dx.doi.org/10.1016/j.gofs.2023.02.004>.
- [5] La stratégie décennale de lutte contre les cancers 2021–2030. Paris: Institut national du cancer; 2024. Disponible sur : https://www.e-cancer.fr/content/download/489883/7430239/file/Rapport_President_2024_VF.pdf.
- [6] Boulkedid R, Abdoul H, Loustau M, Sibony O, Albari C. Using and reporting the Delphi method for selecting healthcare quality indicators: a systematic review. *PLoS One* 2011;6(6):e20476. <http://dx.doi.org/10.1371/journal.pone.0020476>.

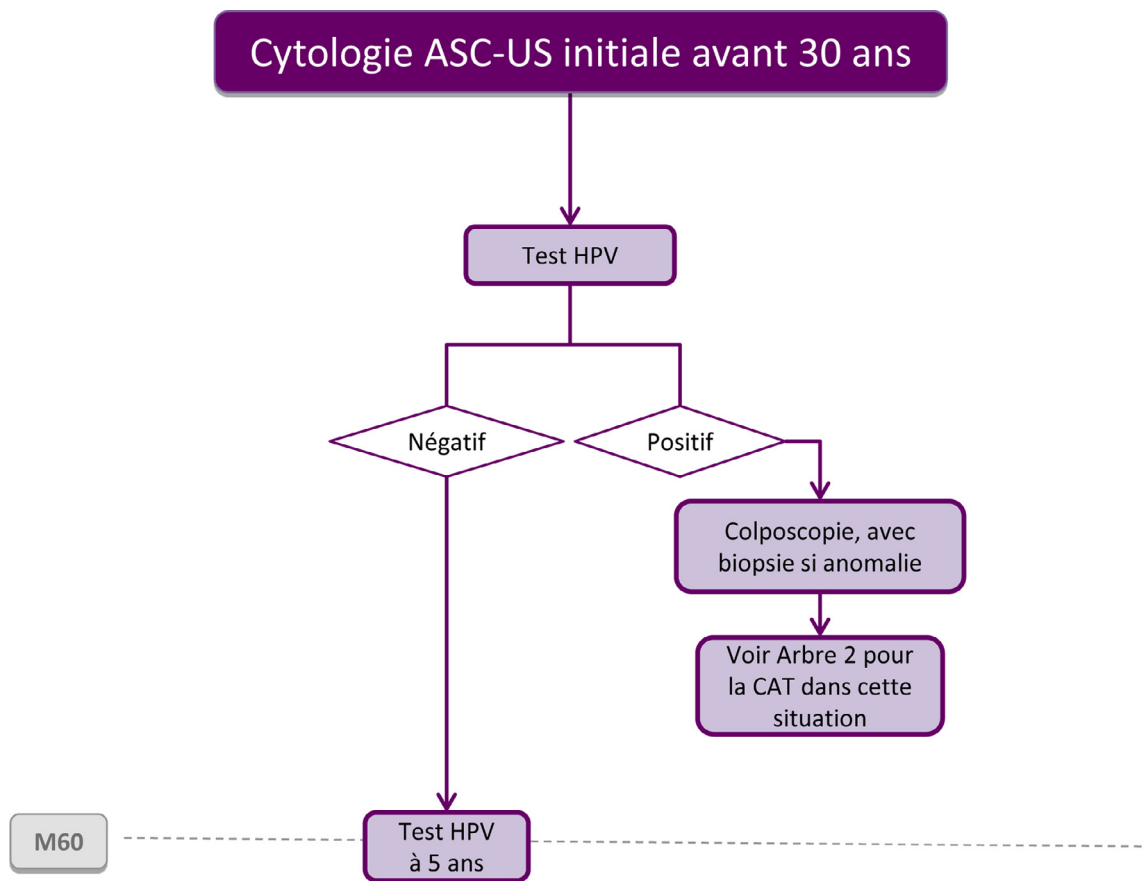
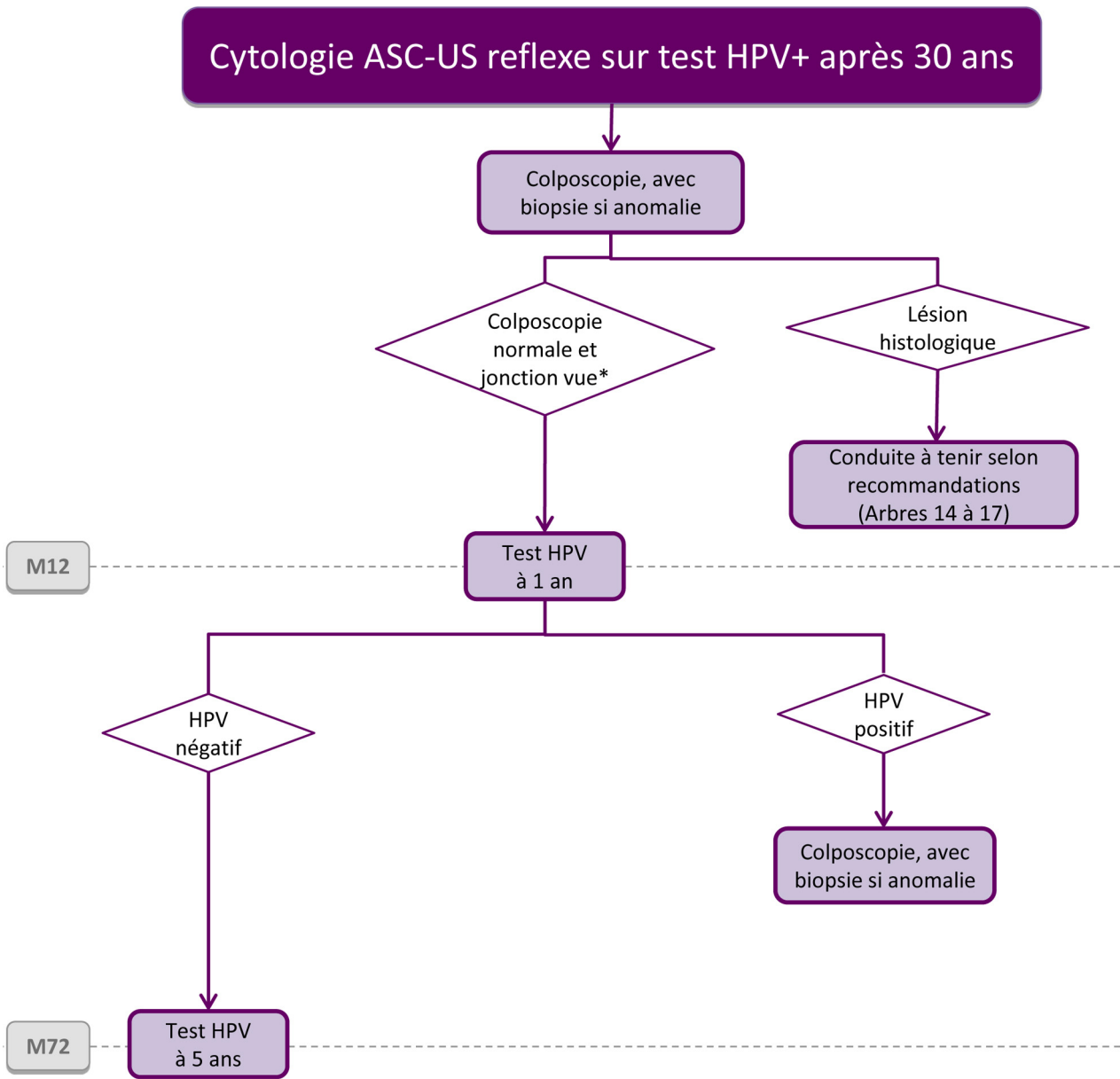


Fig. 1. Arbre 1 : Cytologie avec atypies des cellules malpighiennes de signification indéterminée (ASC-US), initiale avant 30 ans.

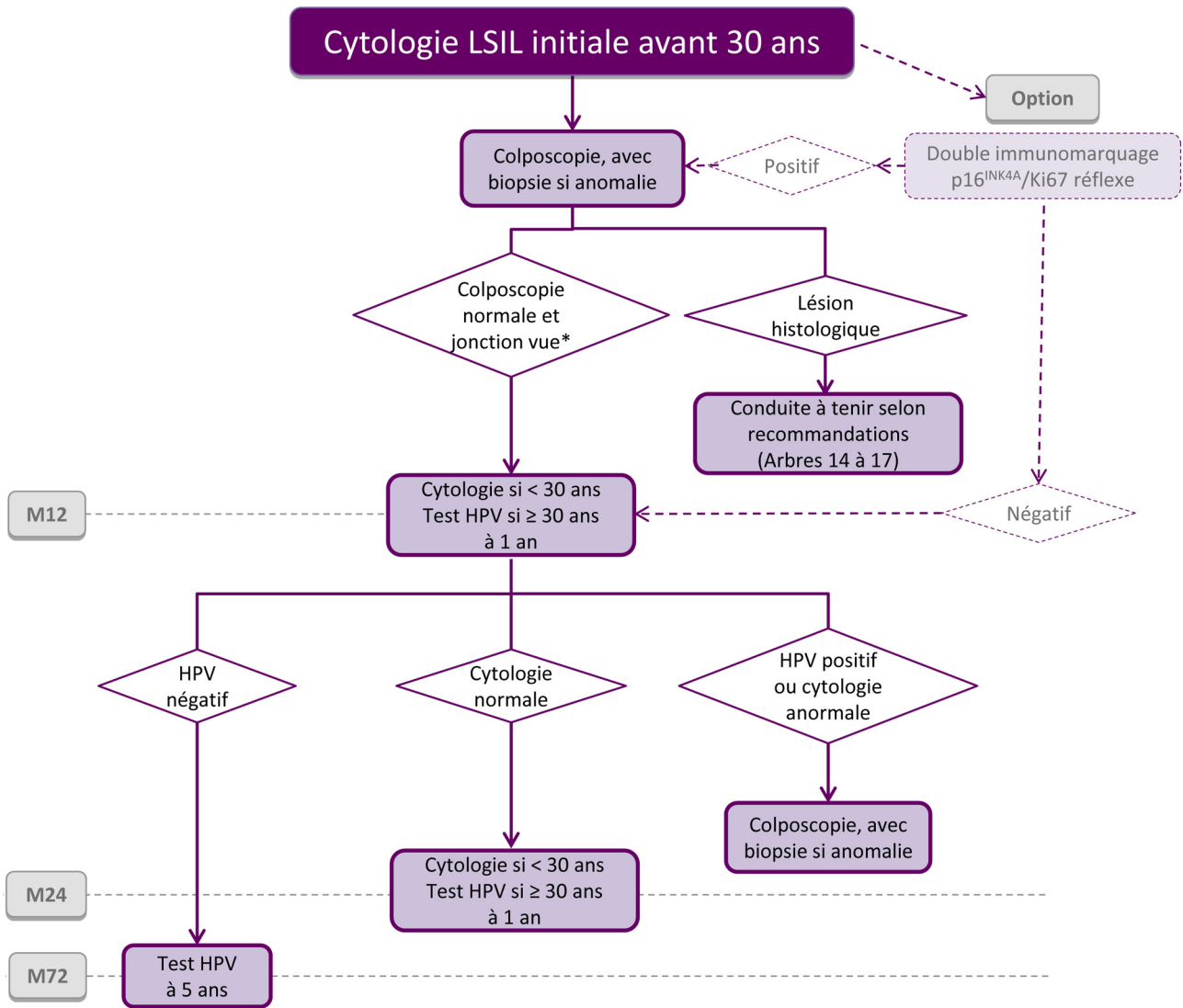
© 2024 Collège national des gynécologues et obstétriciens (CNGOF). Publié par Elsevier Masson SAS. Tous droits réservés. Source initiale © Conduite à tenir devant une femme ayant une cytologie cervico-utérine anormale, Collection recommandations et référentiels, INCa, décembre 2016. Pas de participation/validation de l'INCa à la version modifiée en 2024.



* Si la jonction n'est pas vue (ZT3), un contrôle colposcopique après préparation et/ou un curetage de l'endocol doivent être proposés (en dehors de la grossesse).
 Une conisation diagnostique de première intention n'est pas recommandée.

Fig. 2. Arbre 2 : Cytologie avec atypies des cellules malpighiennes de signification indéterminée (ASC-US), reflexe sur test HPV positif après 30 ans.

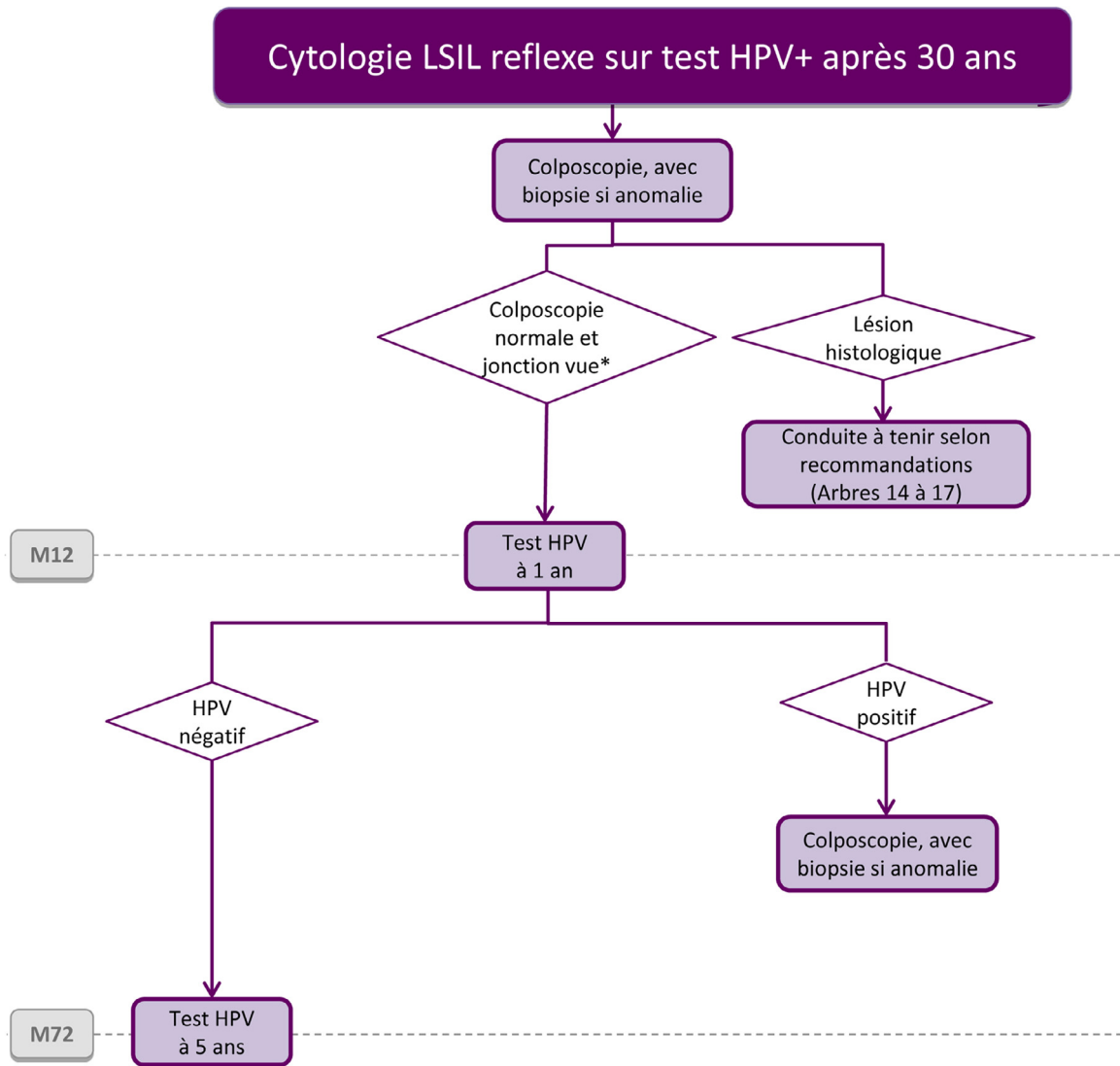
© 2024 Collège national des gynécologues et obstétriciens (CNGOF). Publié par Elsevier Masson SAS. Tous droits réservés. Source initiale © Conduite à tenir devant une femme ayant une cytologie cervico-utérine anormale, Collection recommandations et référentiels, INCa, décembre 2016. Pas de participation/validation de l'INCa à la version modifiée en 2024.



* Si la jonction n'est pas vue (ZT3), un contrôle coloscopique après préparation et/ou un curetage de l'endocol doivent être proposés (en dehors de la grossesse).
 Une conisation diagnostique de première intention n'est pas recommandée.

Fig. 3. Arbre 3 : Cytologie avec lésion malpighienne intra-épithéliale de bas grade (LSIL), initiale avant 30 ans.

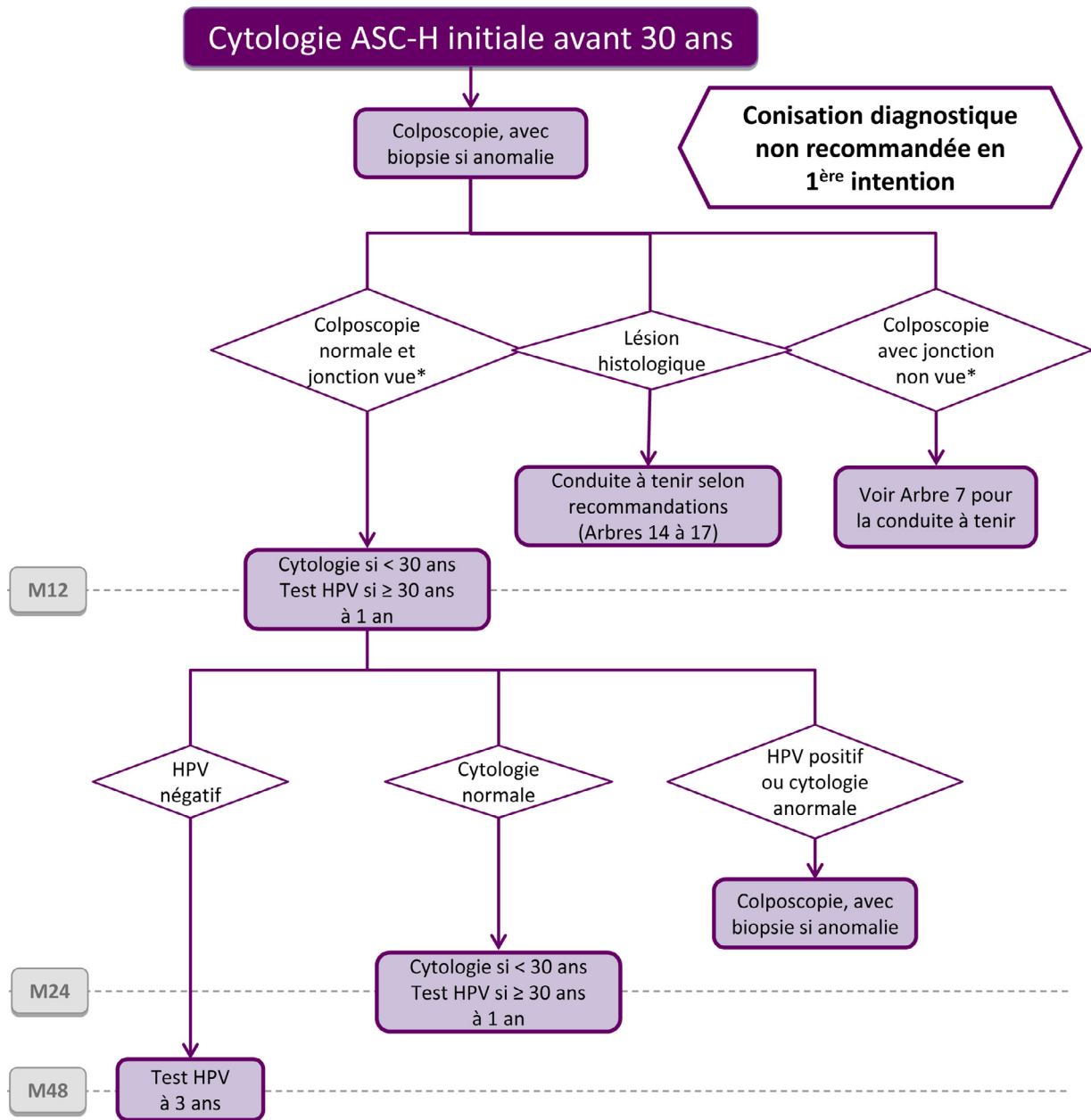
© 2024 Collège national des gynécologues et obstétriciens (CNGOF). Publié par Elsevier Masson SAS. Tous droits réservés. Source initiale © Conduite à tenir devant une femme ayant une cytologie cervico-utérine anormale, Collection recommandations et référentiels, INCa, décembre 2016. Pas de participation/validation de l'INCa à la version modifiée en 2024.



* Si la jonction n'est pas vue (ZT3), un contrôle colposcopique après préparation et/ou un curetage de l'endocol doivent être proposés (en dehors de la grossesse).
 Une conisation diagnostique de première intention n'est pas recommandée.

Fig. 4. Arbre 4 : Cytologie avec lésion malpighienne intra-épithéliale de bas grade (LSIL), reflexe sur test HPV positif après 30 ans.

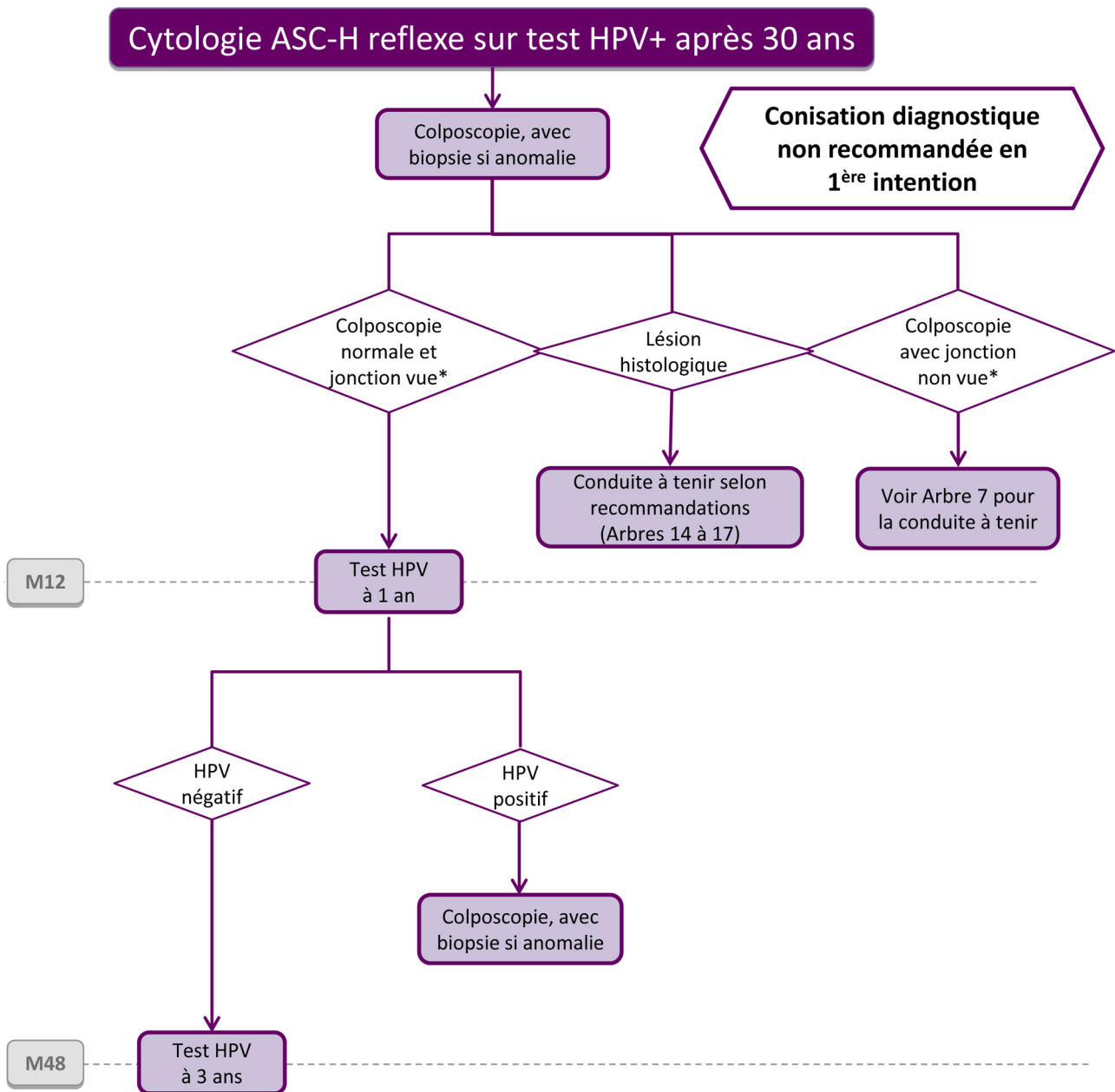
© 2024 Collège national des gynécologues et obstétriciens (CNGOF). Publié par Elsevier Masson SAS. Tous droits réservés. Source initiale © Conduite à tenir devant une femme ayant une cytologie cervico-utérine anormale, Collection recommandations et référentiels, INCa, décembre 2016. Pas de participation/validation de l'INCa à la version modifiée en 2024.



* L'exploration du vagin doit être systématiquement réalisée, quel que soit le résultat de la colposcopie.

Fig. 5. Arbre 5 : Cytologie avec atypies malpighiennes ne permettant pas d'exclure une lésion intra-épithéliale de haut grade (ASC-H), initiale avant 30 ans.

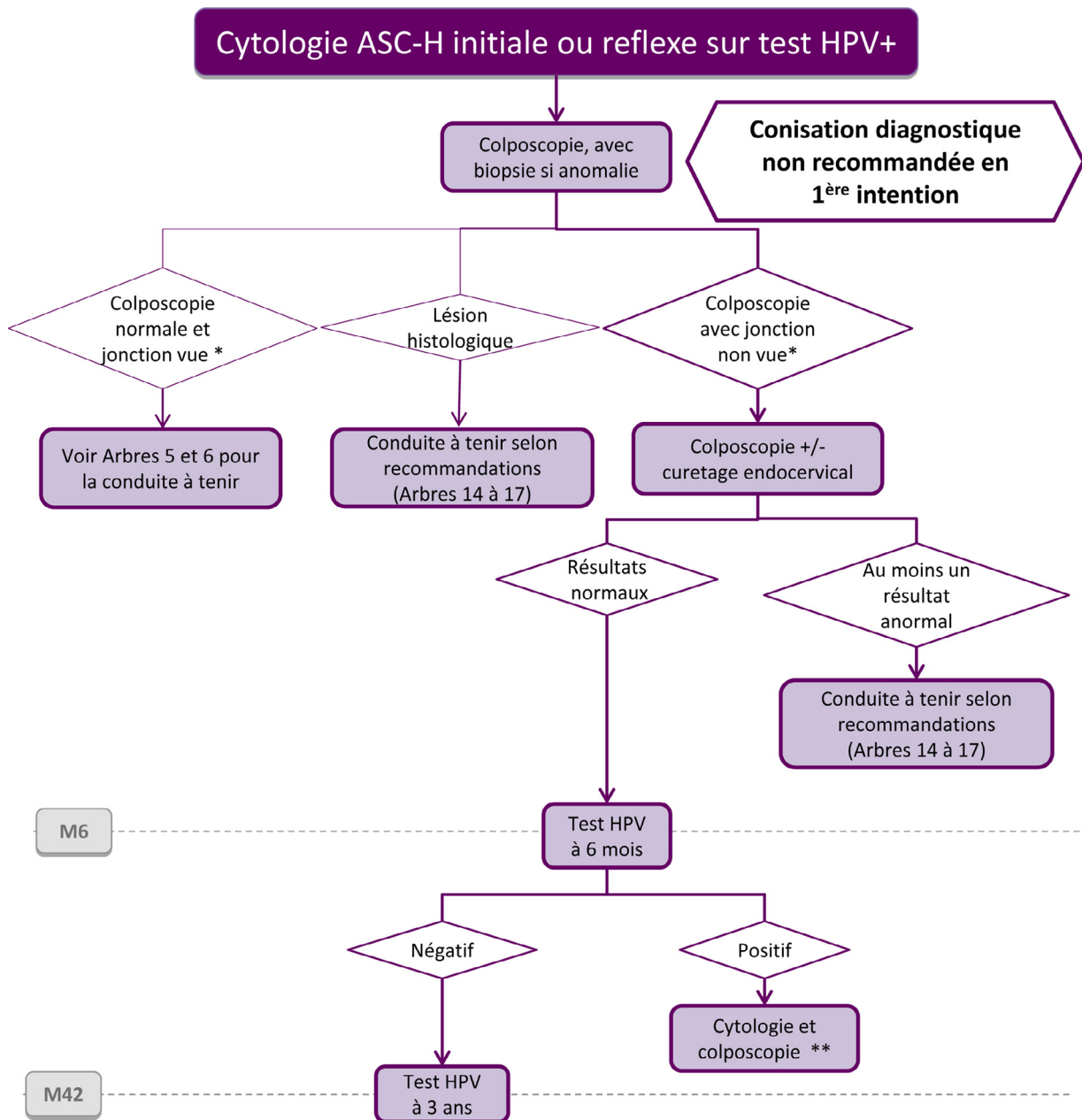
© 2024 Collège national des gynécologues et obstétriciens (CNGOF). Publié par Elsevier Masson SAS. Tous droits réservés. Source initiale © Conduite à tenir devant une femme ayant une cytologie cervico-utérine anormale, Collection recommandations et référentiels, INCa, décembre 2016. Pas de participation/validation de l'INCa à la version modifiée en 2024.



* L'exploration du vagin doit être systématiquement réalisée, quel que soit le résultat de la colposcopie.

Fig. 6. Arbre 6 : Cytologie avec atypies malpighiennes ne permettant pas d'exclure une lésion intra-épithéliale de haut grade (ASC-H), reflexe sur test HPV positif après 30 ans.

© 2024 Collège national des gynécologues et obstétriciens (CNGOF). Publié par Elsevier Masson SAS. Tous droits réservés. Source initiale © Conduite à tenir devant une femme ayant une cytologie cervico-utérine anormale, Collection recommandations et référentiels, INCa, décembre 2016. Pas de participation/validation de l'INCa à la version modifiée en 2024.



* L'exploration du vagin doit être systématiquement réalisée, quel que soit le résultat de la colposcopie.

** En cas de persistance d'anomalie cytologique et de colposcopie non satisfaisante, la conisation diagnostique peut être proposée.

Fig. 7. Arbre 7 : Cytologie avec atypies malpighiennes ne permettant pas d'exclure une lésion intra-épithéliale de haut grade (ASC-H), initiale ou reflexe sur test HPV positif après 30 ans et colposcopie jonction non vue.

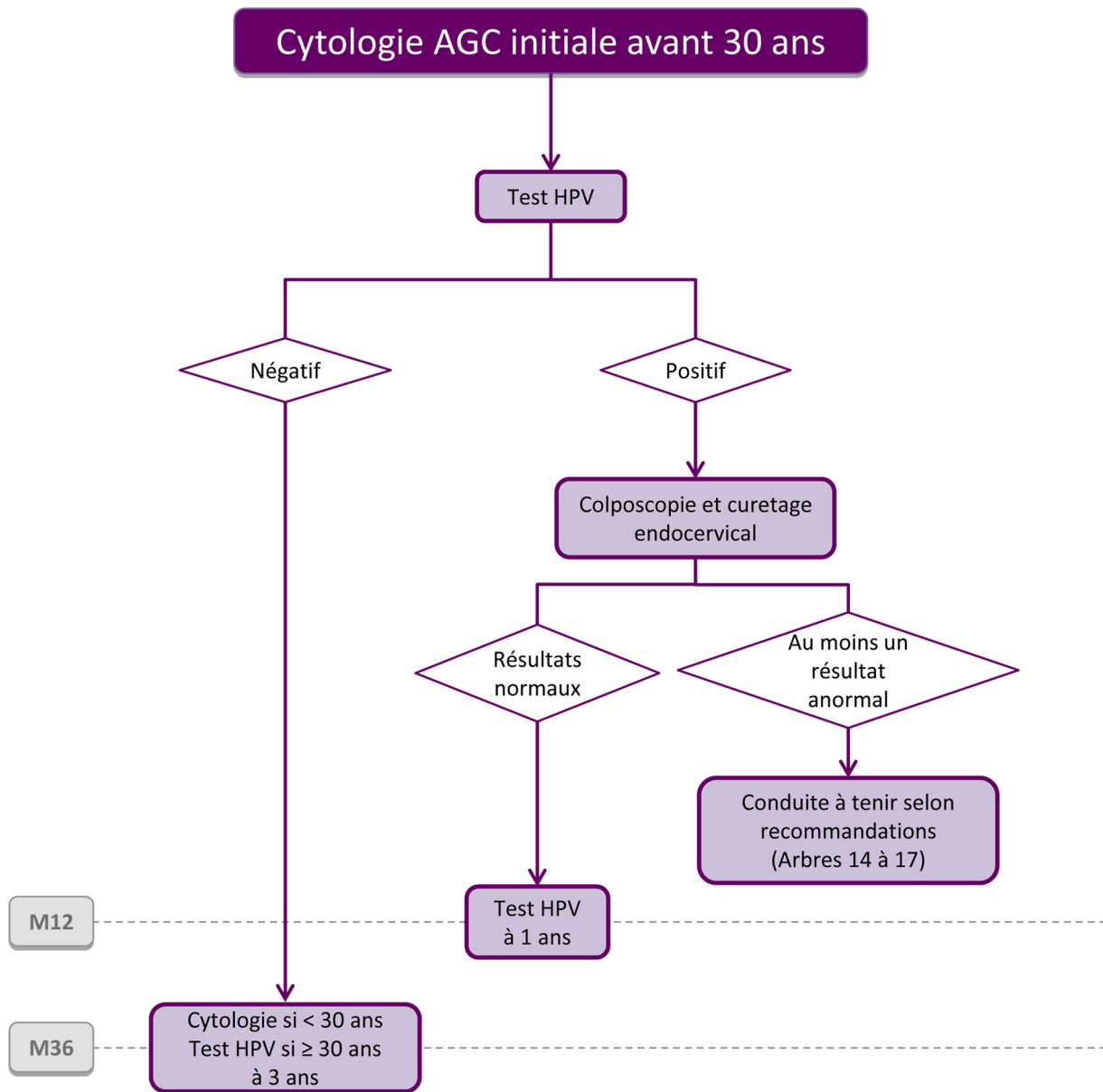
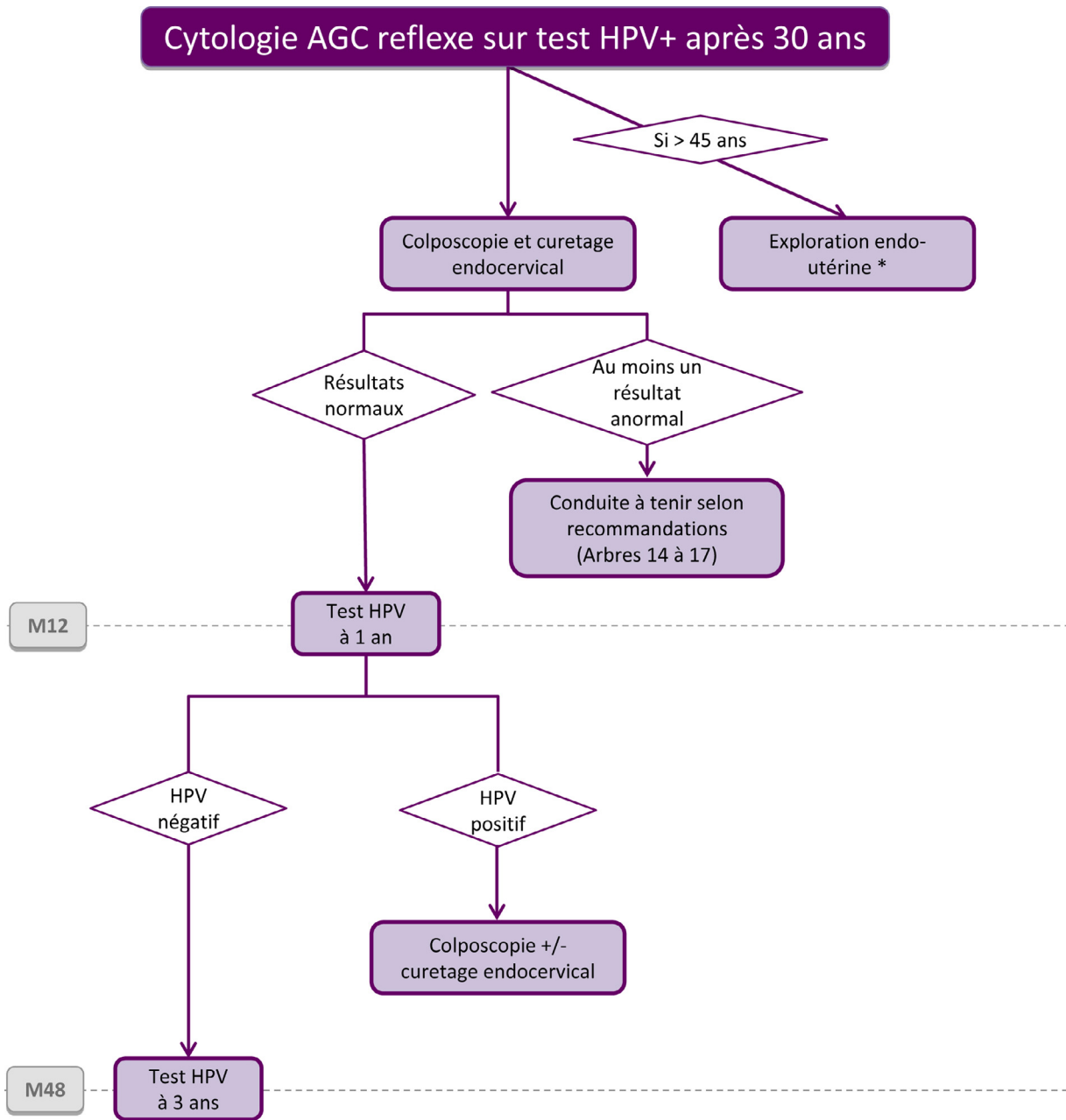


Fig. 8. Arbre 8 : Cytologie avec anomalie des cellules glandulaires (AGC), initiale avant 30 ans.

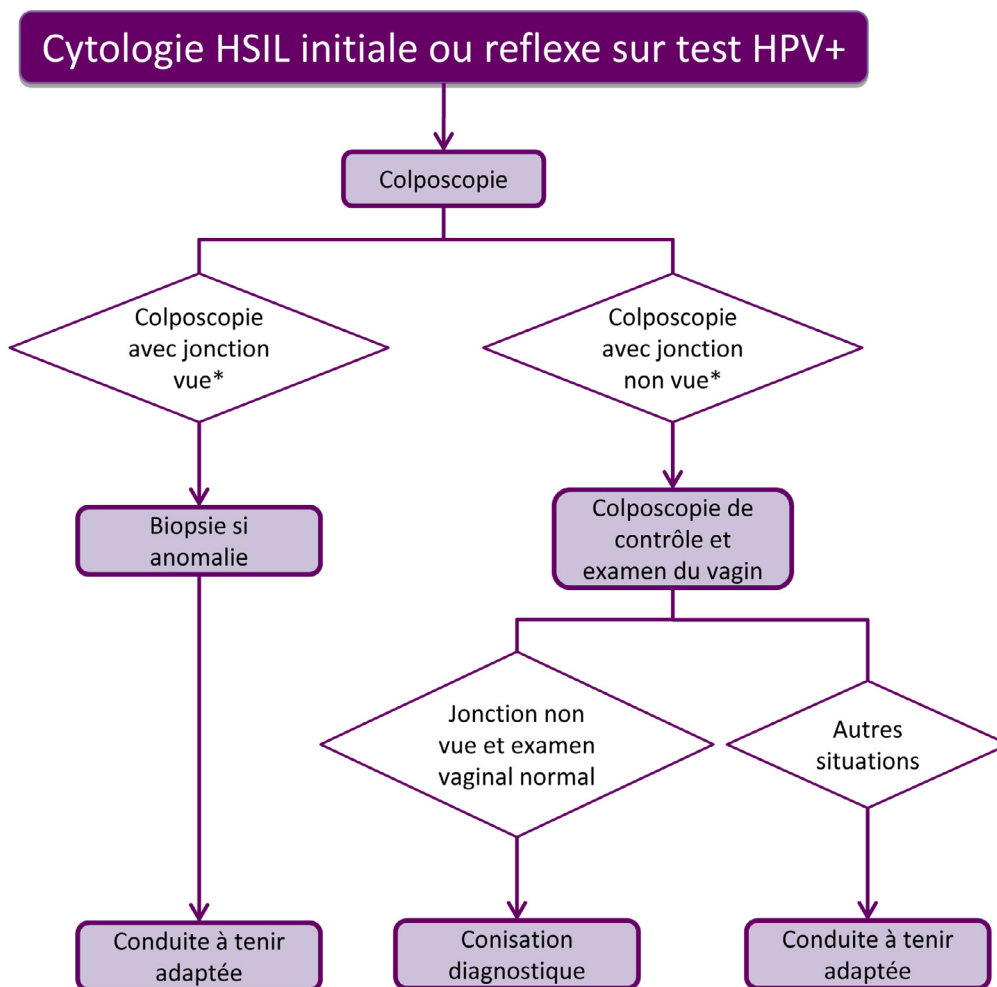
© 2024 Collège national des gynécologues et obstétriciens (CNGOF). Publié par Elsevier Masson SAS. Tous droits réservés. Source initiale © Conduite à tenir devant une femme ayant une cytologie cervico-utérine anormale, Collection recommandations et référentiels, INCa, décembre 2016. Pas de participation/validation de l'INCa à la version modifiée en 2024.



* Échographie pelvienne et biopsie endométriale

Fig. 9. Arbre 9 : Cytologie avec anomalie des cellules glandulaires (AGC), reflexe sur test HPV positif après 30 ans.

© 2024 Collège national des gynécologues et obstétriciens (CNGOF). Publié par Elsevier Masson SAS. Tous droits réservés. Source initiale © Conduite à tenir devant une femme ayant une cytologie cervico-utérine anormale, Collection recommandations et référentiels, INCa, décembre 2016. Pas de participation/validation de l'INCa à la version modifiée en 2024.



* L'exploration du vagin doit être systématiquement réalisée, quel que soit le résultat de la colposcopie.

Fig. 10. Arbre 10 : Cytologie avec lésion malpighienne intra-épithéliale de haut grade (HSIL), initiale ou reflexe sur test HPV positif.

© 2024 Collège national des gynécologues et obstétriciens (CNGOF). Publié par Elsevier Masson SAS. Tous droits réservés. Source initiale © Conduite à tenir devant une femme ayant une cytologie cervico-utérine anormale, Collection recommandations et référentiels, INCa, décembre 2016. Pas de participation/validation de l'INCa à la version modifiée en 2024.

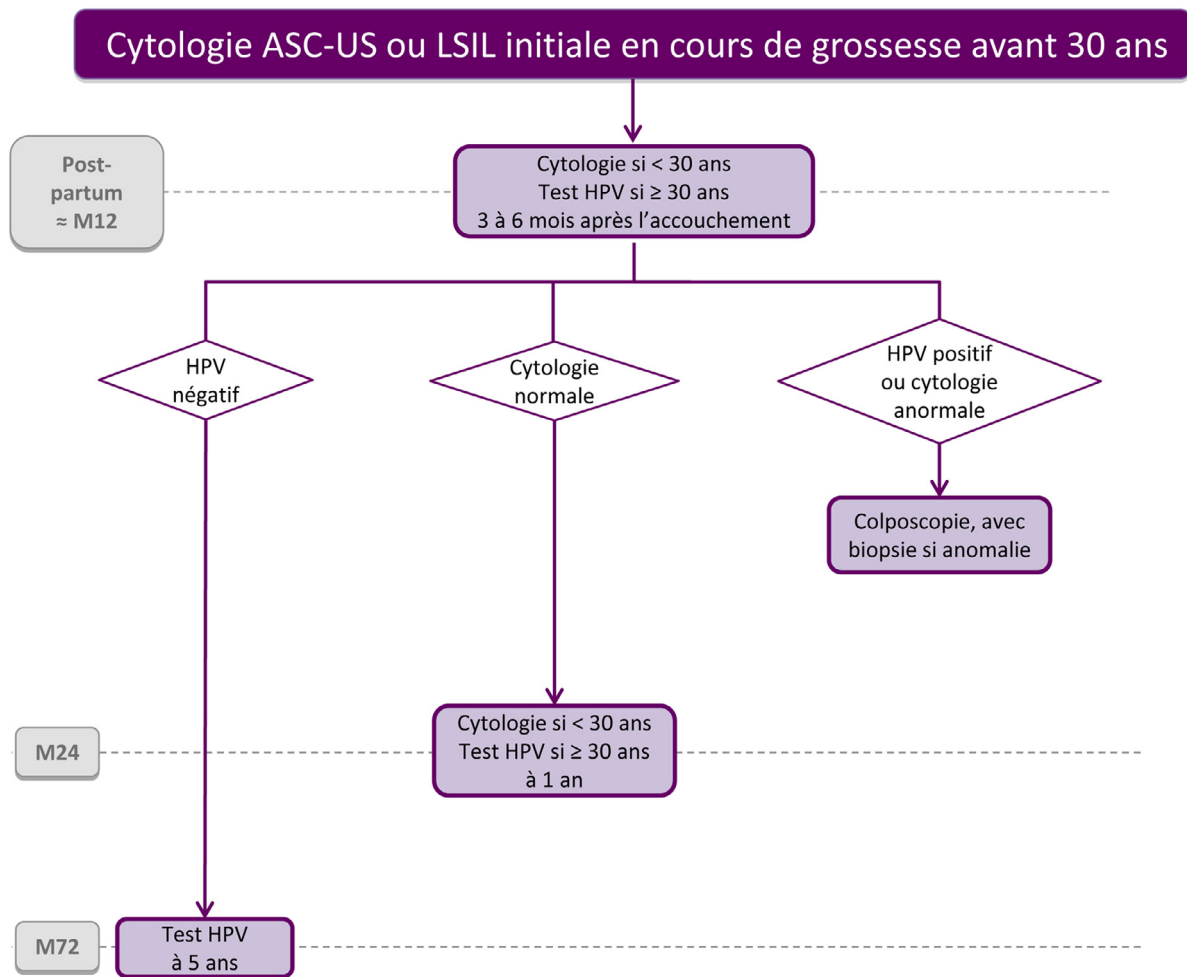


Fig. 11. Arbre 11 : Cytologie avec atypies des cellules malpighiennes de signification indéterminée (ASC-US) ou lésion malpighienne intra-épithéliale de bas grade (LSIL), initiale découverte en cours de grossesse avant 30 ans.

© 2024 Collège national des gynécologues et obstétriciens (CNGOF). Publié par Elsevier Masson SAS. Tous droits réservés. Source initiale © Conduite à tenir devant une femme ayant une cytologie cervico-utérine anormale, Collection recommandations et référentiels, INCa, décembre 2016. Pas de participation/validation de l'INCa à la version modifiée en 2024.

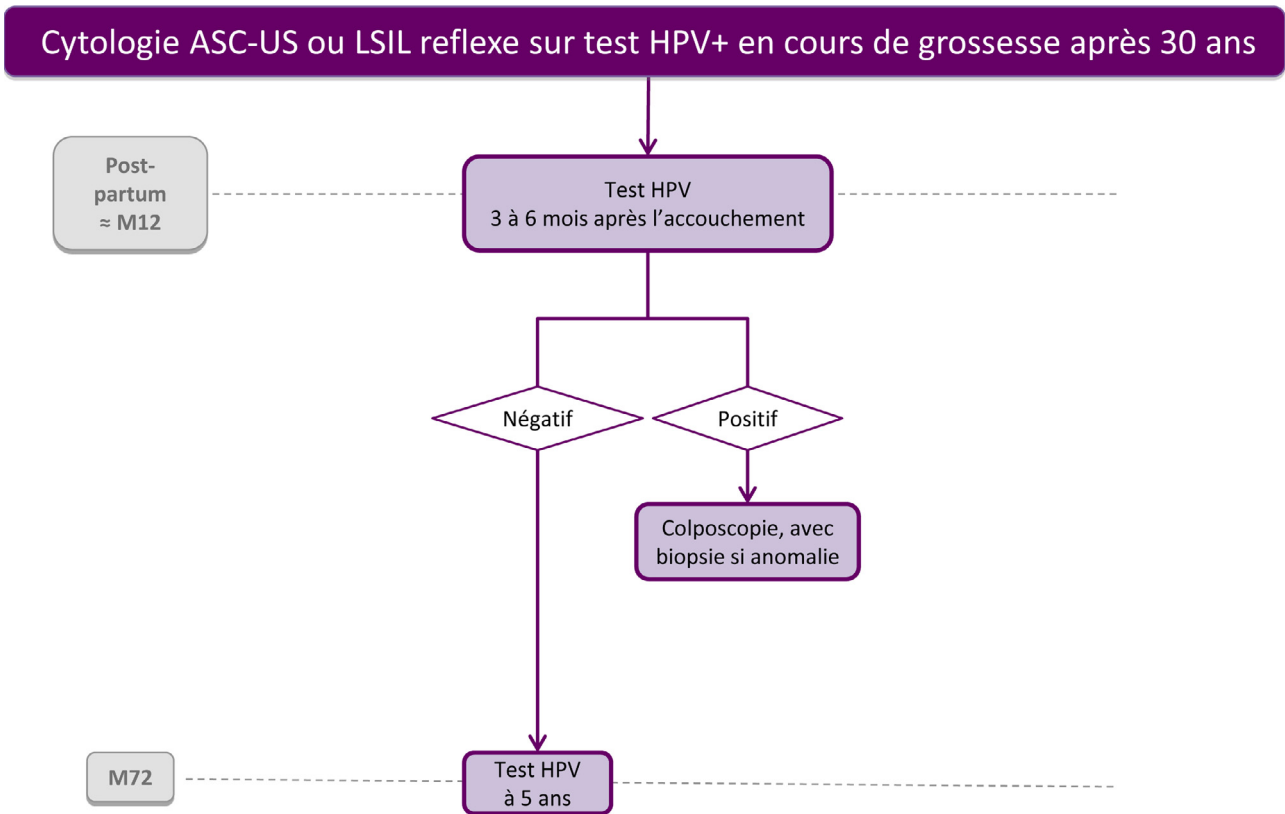
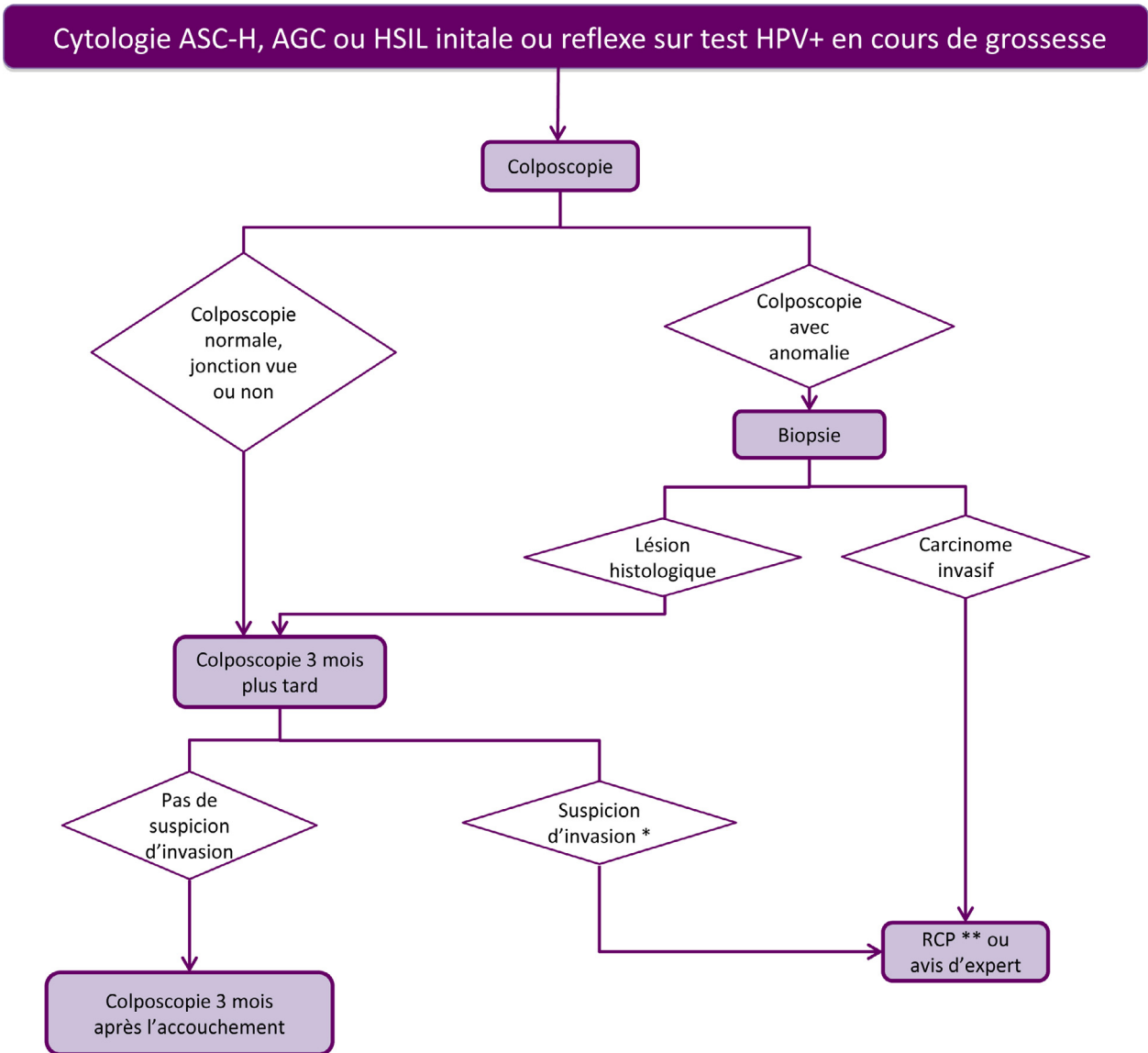


Fig. 12. Arbre 12 : Cytologie avec atypies des cellules malpighiennes de signification indéterminée (ASC-US) ou lésion malpighienne intra-épithéliale de bas grade (LSIL), reflexe sur test HPV positif découverte en cours de grossesse après 30 ans.

© 2024 Collège national des gynécologues et obstétriciens (CNGOF). Publié par Elsevier Masson SAS. Tous droits réservés. Source initiale © Conduite à tenir devant une femme ayant une cytologie cervico-utérine anormale, Collection recommandations et référentiels, INCa, décembre 2016. Pas de participation/validation de l'INCa à la version modifiée en 2024.

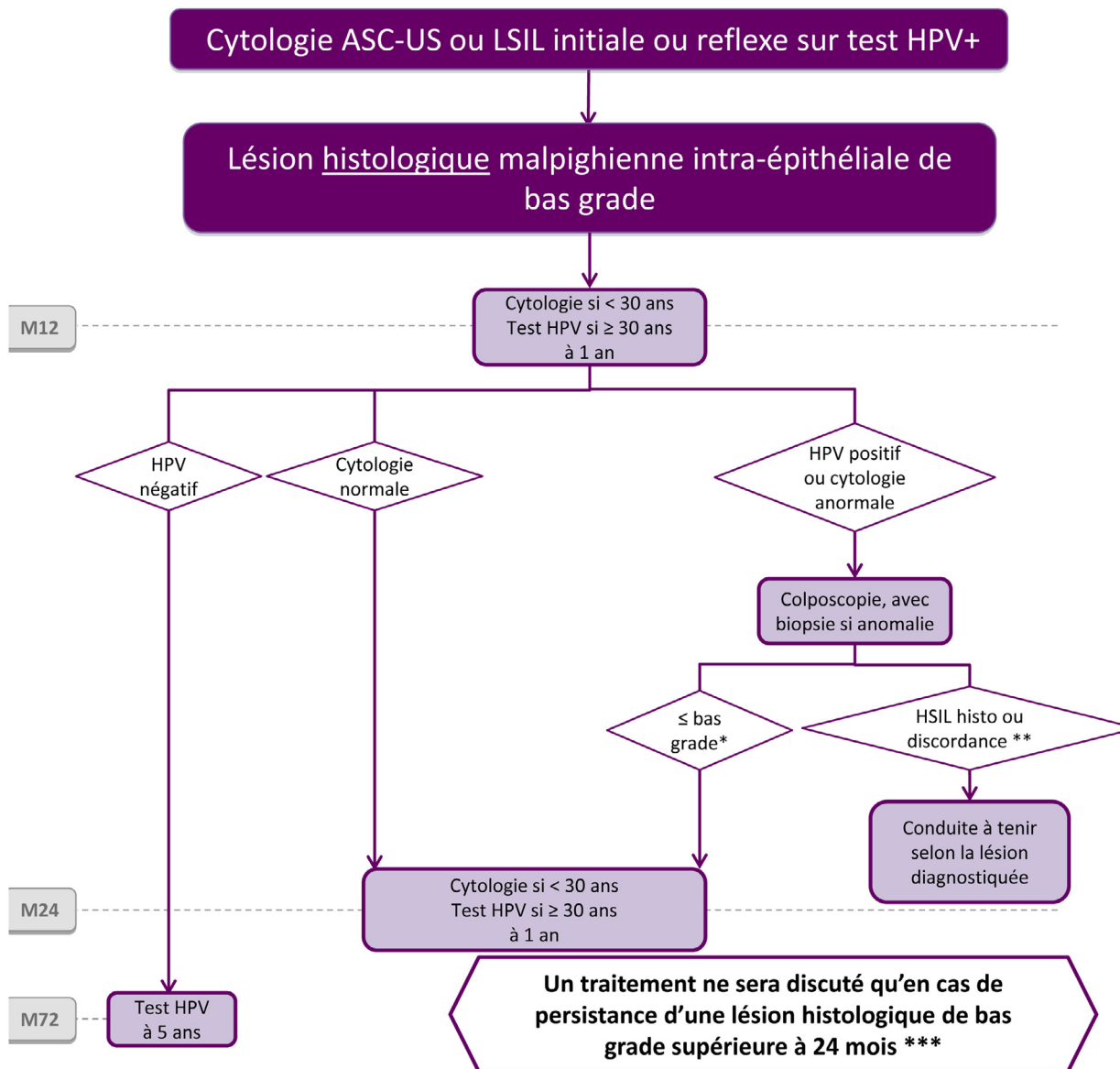


* Il est recommandé de réaliser une nouvelle biopsie en cas de suspicion d'invasion.

** Réunion de concertation pluridisciplinaire

Fig. 13. Arbre 13 : Cytologie avec atypies malpighiennes ne permettant pas d'exclure une lésion intra-épithéliale de haut grade (ASC-H), anomalie des cellules glandulaires (AGC), ou lésion malpighienne intra-épithéliale de haut grade (HSIL), initiale ou reflexe sur test HPV positif découverte en cours de grossesse.

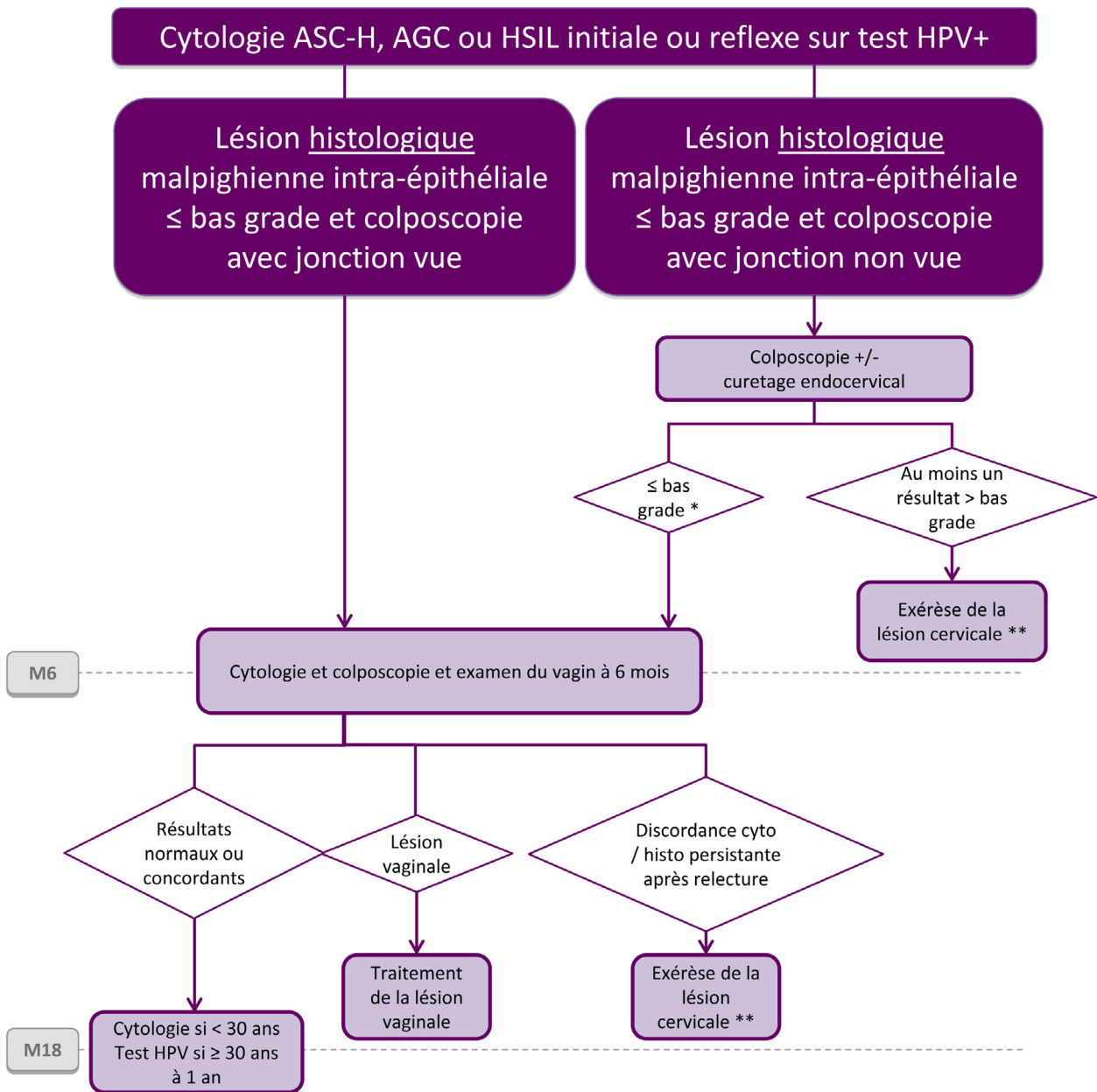
© 2024 Collège national des gynécologues et obstétriciens (CNGOF). Publié par Elsevier Masson SAS. Tous droits réservés. Source initiale © Conduite à tenir devant une femme ayant une cytologie cervico-utérine anormale, Collection recommandations et référentiels, INCa, décembre 2016. Pas de participation/validation de l'INCa à la version modifiée en 2024.



* Colposcopie normale avec jonction vue ou lésion histologique malpighienne intra-épithéliale de bas grade
 ** HSIL : lésion histologique malpighienne intra-épithéliale de haut grade - Discordance : cytotologie de haut grade et biopsie de bas grade (voir arbre 15)
 *** Une méthode de destruction sera proposée de façon préférentielle en raison de l'absence de conséquences obstétricales significatives. La conisation n'est pas systématique, il est possible de continuer la surveillance.

Fig. 14. Arbre 14 : Lésions histologiques malpighiennes intra-épithéliales au maximum de bas grade, après cytotologie initiale avec atypies des cellules malpighiennes de signification indéterminée (ASC-US) ou lésion malpighienne intra-épithéliale de bas grade (LSIL).

© 2024 Collège national des gynécologues et obstétriciens (CNGOF). Publié par Elsevier Masson SAS. Tous droits réservés. Source initiale © Conduite à tenir devant une femme ayant une cytotologie cervico-utérine anormale, Collection recommandations et référentiels, INCa, décembre 2016. Pas de participation/validation de l'INCa à la version modifiée en 2024.

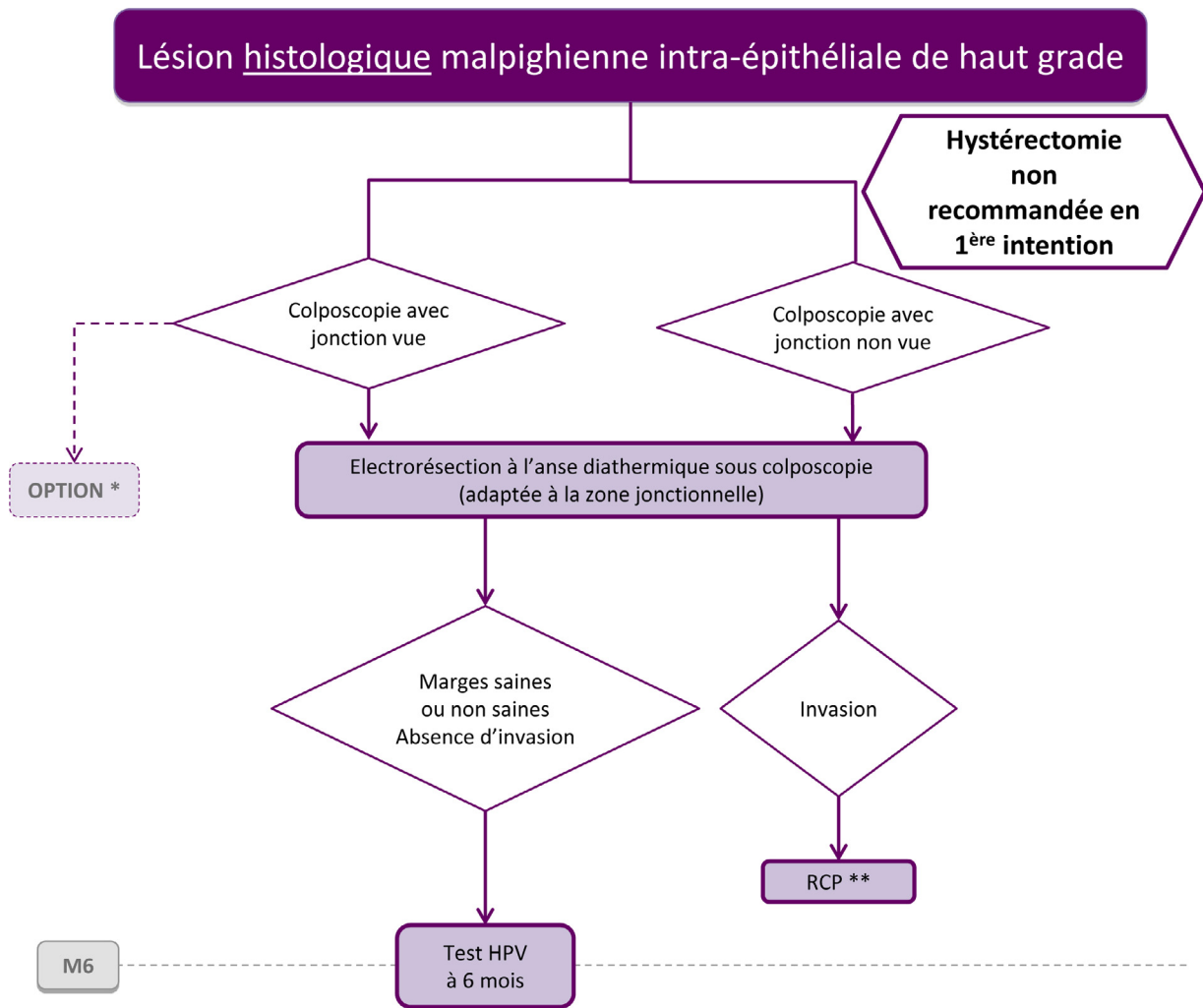


* Colposcopie normale avec jonction vue ou lésion histologique malpighienne intra-épithéliale de bas grade.

** Electroréssection à l'anse diathermique sous colposcopie.

Fig. 15. Arbre 15 : Lésions histologiques malpighiennes intra-épithéliales au maximum de bas grade, après cytologie initiale avec atypies malpighiennes ne permettant pas d'exclure une lésion intra-épithéliale de haut grade (ASC-H), anomalie des cellules glandulaires (AGC), ou lésion malpighienne intra-épithéliale de haut grade (HSIL).

© 2024 Collège national des gynécologues et obstétriciens (CNGOF). Publié par Elsevier Masson SAS. Tous droits réservés. Source initiale © Conduite à tenir devant une femme ayant une cytologie cervico-utérine anormale, Collection recommandations et référentiels, INCa, décembre 2016. Pas de participation/validation de l'INCa à la version modifiée en 2024.

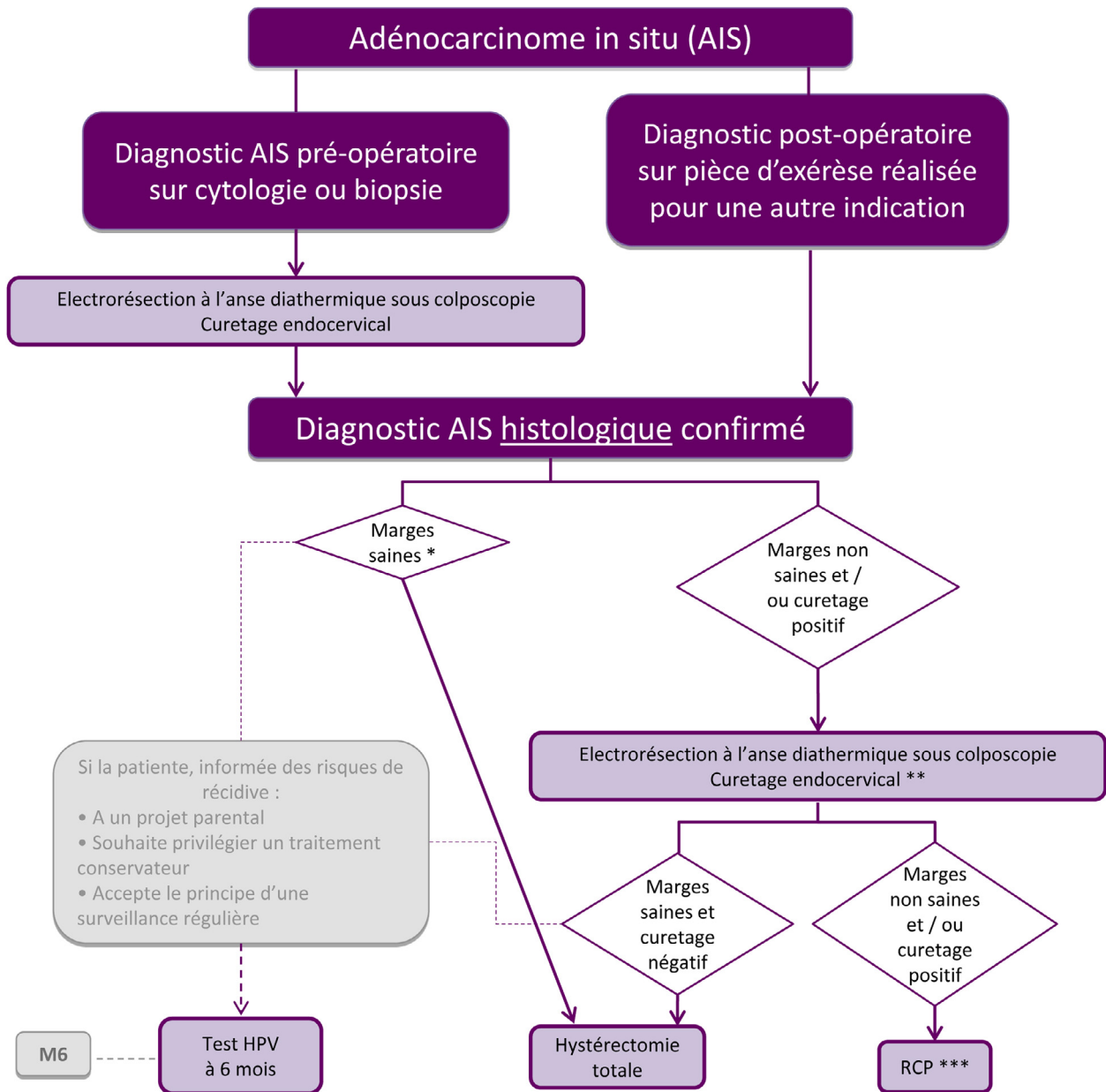


* Option : si la lésion présente un aspect colposcopique sans aucun signe d'invasion, est peu étendue et si la jonction pavimonto-cylindrique est vue, une destruction ou une abstention-surveillance peut être proposée chez une patiente âgée de moins de 30 ans, consentante et acceptant le principe d'une surveillance régulière (par cytologie et colposcopie +/- biopsie tous les 6 mois pendant 2 ans maximum).

** Réunion de concertation pluridisciplinaire

Fig. 16. Arbre 16 : Lésion histologique malpighienne intra-épithéliale de haut grade.

© 2024 Collège national des gynécologues et obstétriciens (CNGOF). Publié par Elsevier Masson SAS. Tous droits réservés. Source initiale © Conduite à tenir devant une femme ayant une cytologie cervico-utérine anormale, Collection recommandations et référentiels, INCa, décembre 2016. Pas de participation/validation de l'INCa à la version modifiée en 2024.



* Marge saine = absence de lésion au contact des berges (latérales, endo et exocervicales). Il n'existe pas de définition précisant la distance minimale de la lésion par rapport aux berges.

** 2^{ème} exérèse afin d'éliminer une éventuelle lésion invasive résiduelle.

*** Réunion de concertation pluridisciplinaire

Fig. 17. Arbre 17 : Adénocarcinome in situ confirmé par l'histologie.

© 2024 Collège national des gynécologues et obstétriciens (CNGOF). Publié par Elsevier Masson SAS. Tous droits réservés. Source initiale © Conduite à tenir devant une femme ayant une cytologie cervico-utérine anormale, Collection recommandations et référentiels, INCa, décembre 2016. Pas de participation/validation de l'INCa à la version modifiée en 2024.